Российский Журнал ДЕТСКОЙ ГЕМАТОЛОГИИ и ОНКОЛОГИИ
НОДГО
2 ТОМ 5 2018

Случай развития костной токсичности, имитирующей рецидив основного заболевания, у ребенка с нейробластомой на фоне терапии 13-цис-Ретиноевой кислотой

Г.Б. Сагоян, Т.В. Шаманская, Д.Ю. Качанов, Н.А. Большаков, Г.В. Терещенко, Ю.Н. Ликарь, С.Р. Варфоломеева

ФГБУ «НМИЦ ДГОИ им. Дмитрия Рогачева» Минздрава России; Россия, 117997, Москва, ул. Саморы Машела, 1

Контактные данные: *Гарик Барисович Сагоян sagoyan-garik@mail.ru*

В статье представлен случай развития поражения костной ткани как проявление токсичности на фоне проведения дифференцировочной терапии 13-цис-Ретиноевой кислотой у пациента с нейробластомой (НБ) группы высокого риска. Данный клинический пример представляет собой интерес как модель дифференциального диагноза метастатического поражения костной ткани у пациентов с диссеминированной НБ и редкого варианта костной токсичности на фоне проведения специфической терапии.

Ключевые слова: *нейробластома, дети, 13-цис-Ретиноевая кислота, костные метастазы, сцинтиграфия с ^{123}I-метайодбензилгуанидином*

DOI: 10.17650/2311-1267-2018-5-2-60-65

The case of development of bone toxicity, simulating a relapse of the underlying disease, in a child with neuroblastoma on the background of therapy with 13-cis-Retinoic acid

G.B. Sagoyan, T.V. Shamanskaya, D.Yu. Kachanov, N.A. Bolshakov, G.V. Tereshchenko, Yu.N. Likar, S.R. Varfolomeeva

Dmitry Rogachev National Medical Research Center of Pediatric Hematology, Oncology and Immunology, Ministry of Health of Russia; 1 Samory Mashela St., Moscow, 117997, Russia

The article presents a case of development of bone tissue damage as a manifestation of toxicity against the background of differentiation therapy of 13-cis-Retinoic acid in a patient with neuroblastoma (NB) of a high-risk group. This clinical example is of interest as a model of a differential diagnosis of metastatic osseous lesion in patients with disseminated NB and a rare variant of bone toxicity during specific therapy.

Key words: *neuroblastoma, children, 13-cis-Retinoic acid, bone metastases, scintigraphy with ^{123}I-metaiodobenzylguanidine*

Нейробластома (НБ) – самая частая экстракраниальная солидная опухоль детского возраста. Она характеризуется высоким уровнем спонтанной и индуцированной дифференцировки [1]. Это свойство легло в основу внедрения в терапию индукторов дифференцировки клеток НБ. Одним из таких индукторов, использующихся с 1990-х годов в протоколах терапии для пациентов с НБ, относящихся к группам с неблагоприятным прогнозом, является 13-цис-Ретиноевая кислота (13-цис-РК) [2].

В данной статье представлен клинический случай развития костной токсичности на фоне применения 13-цис-РК у пациента с 4-й стадией НБ и метастатическим поражением костей и костного мозга, что потребовало проведения дифференциального диагноза в целях исключения метастатического рецидива заболевания.

Клинический случай

Мальчик А., *в возрасте 4 лет установлен клинический диагноз: нейробластома забрюшинного пространства справа, 4-я стадия (метастатическое поражение костного мозга, костей скелета).*

Была выполнена магнитно-резонансная томография (МРТ) органов брюшной полости (ОБП), по данным которой выявлено объемное образование забрюшинного пространства размерами 8 × 8 × 12 см (V = 399 см^3) (рис. 1).

Метастатическое поражение костного мозга было подтверждено морфологическим исследованием пунктата из 4 точек. Поражение костей было визуализировано при выполнении сцинтиграфии с бисфосфонатами, меченными ^{99m}Tc (накопление радиофармпрепарата (РФП) в подвздошных костях).

Сцинтиграфия с ^{123}I-метайодбензилгуанидином (^{123}I-МЙБГ) на момент постановки диагноза не выполнялась по техническим причинам. Цитогенетическое исследование методом флуоресцентной гибридизации in situ не выявило амплификации гена MYCN.

С учетом возраста и стадии заболевания пациент был стратифицирован в группу высокого риска и получал терапию в соответствии с протоколом NB-2004.

Рис. 1. *МРТ ОБП. На МР-изображении определяется объемное образование забрюшинного пространства размерами 8 × 8 × 12 см (V = 399 см³). Контуры образования довольно четкие, бугристые. Образование неоднородное по структуре – с участками гиподенсивной плотности и обызвествлениями, неравномерно накапливает контрастный препарат, преимущественно по периферии. Данное объемное образование охватывает аорту, чревный ствол, оттесняет вправо нижнюю полую вену. В толще объемного образования проходят сосуды правой почечной ножки*

Fig. 1. *MRI of the abdominal cavity organs. The MR-image shows the volume formation of the retroperitoneum with dimensions 8 × 8 × 12 cm (V = 399 cm³). The outlines of formation are clearly outlined, bosselated. The formation is heterogeneous in structure – with areas of hypodensive density and calcifications, unevenly accumulates a contrast agent, mainly along the periphery. This voluminous formation covers the aorta, the celiac axis, sidelining the lower vena cava to the right. In the thickness of the volumetric formation pass the vessels of the right renal pedicles*

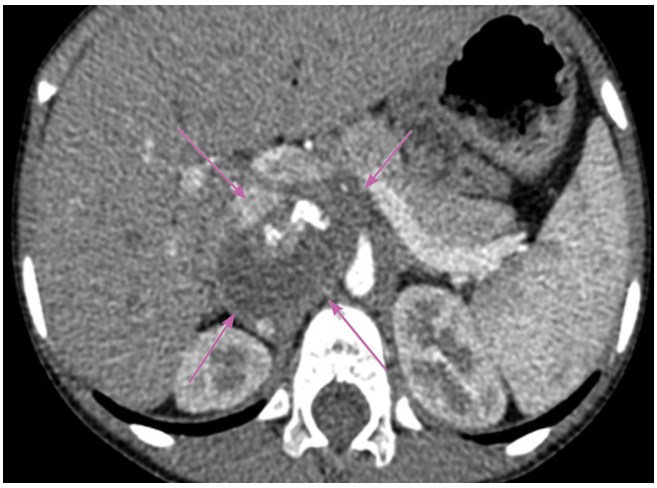

Рис. 2. *Компьютерная томография (КТ) ОБП после 2 курсов полихимиотерапии (ПХТ). На КТ-изображении отмечается положительная динамика в виде уменьшения размеров объемного образования забрюшинного пространства с 8 × 8 × 12 см (V = 399 см³) до 6,1 × 7 × 8,3 см (V = 184,2 см³)*

Fig. 2. *CT of the abdominal organs after 2 courses of polychemotherapy. The CT image shows a positive dynamic in the form of a decrease in the size of the volume formation of the retroperitoneal space with 8 × 8 × 12 cm (V = 399 cm³) to 6.1 × 7 × 8.3 cm (V = 184.2 cm³)*

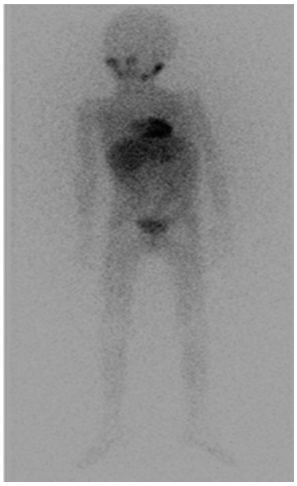

Рис. 3. *Сцинтиграфия с МЙБГ (планарные изображения). На момент исследования аномальных очагов накопления МЙБГ в костной системе не выявлено, определяется физиологическое (слюнные железы, миокард, печень) распределение РФП*

Fig. 3. *Scintigraphy with MIBG (sweep scan). At the time of the research, the abnormal foci of accumulation of MYBG in the bone system were not detected, the physiological (sialaden, myocardium, liver) distribution of the radiopharmaceutical*

В рамках протокола ребенку проведено 6 курсов индукционной терапии (курсы N5 – винкристин цисплатин, этопозид; N6 – винкристин, ифосфамид, дакарбазин, доксорубицин). После 2-го курса терапии проведено контрольное обследование, по данным которого отмечена положительная динамика в виде уменьшения объема первичной опухоли до размеров 6,1 × 7 × 8,3 см (V = 184,2 см³) (рис. 2), а также санации костного мозга. После 5-го курса ПХТ проведено хирургическое вмешательство в объеме удаления опухоли забрюшинного пространства, осложнившееся повреждением почечных сосудов и потребовавшее выполнения нефрэктомии справа. Контрольное обследование перед аутологичной трансплантацией гемопоэтических стволовых клеток (ауто-ТГСК), включающее сцинтиграфию с ^{123}I-МЙБГ, продемонстрировало достижение очень хорошего частичного ответа в соответствии с международными критериями оценки ответа у пациентов с НБ (рис. 3). В дальнейшем была проведена высокодозная терапия (режим кондиционирования – карбоплатин, этопозид, мелфалан) и ауто-ТГСК, облучение на ложе первичной остаточной опухоли в дозе 21 Гр. В сроки, предусмотренные протоколом, начато проведение дифференцировочной терапии 13-цис-РК в дозе 160 мг/м² в течение 14 дней (интервал между курсами – 14 дней).

После 6-го курса терапии 13-цис-РК у ребенка без видимой причины и указаний на травму отмечено появление болезненности в области левой голени. Проведены рентгенография и КТ пораженной области, выявлено

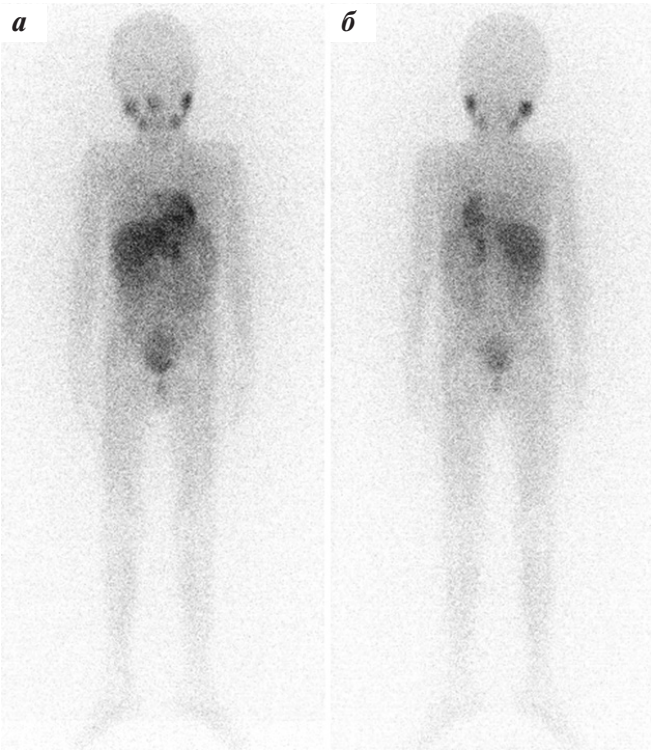

Рис. 4. *Сцинтиграфия с МЙБГ для исключения метастазов (планарные изображения): а – вид спереди; б – вид сзади. На сцинтиграммах всего тела очагов аномального накопления МЙБГ не выявлено*

Fig. 4. *Scintigraphy with MIBG to exclude metastases (sweep scan): a – front view; б – rear view. Scintigrams of the whole body of foci of abnormal accumulation of MIBG were not detected*

неоднозначное образование левой большеберцовой кости, накапливающее контрастный препарат при КТ. По данным сцинтиграфии с бисфосфонатами, меченными ^{99m}Tc, отмечено накопление РФП в данной зоне. Уровень нейронспецифической енолазы (NSE) оставался в норме.

В ФГБУ «НМИЦ ДГОИ им. Дмитрия Рогачева» Минздрава России ребенку проведено комплексное обследование для исключения прогрессирования заболевания: мультиспиральная КТ (МСКТ) органов грудной клетки и ОБП, МРТ голеней, сцинтиграфия с ^{123}I-МЙБГ (рис. 4).

По результатам проведенного обследования убедительных данных за прогрессирование основного заболевания не получено.

На выполненной МРТ голеней в проксимальном эпифизе левой большеберцовой кости определялась зона измененного МР-сигнала, общим размером до 6 см (вертикальный), на фоне которого в верхней трети большеберцовой кости (ближе к метадиафизу) выявлялся участок консолидации размером до 2 см, в области участка консолидации определялась нечеткость кортикального слоя латеральной поверхности большеберцовой кости (рис. 5).

Ребенку выполнена открытая биопсия патологического очага. По результатам гистологического исследования данных за метастатическое поражение в пределах доставленного материала не получено.

Рис. 5. *МРТ голеней (вид сзади). В эпифизе левой большеберцовой кости определялся участок измененного МР-сигнала, общим размером до 6 см, на фоне которого в верхней трети большеберцовой кости (ближе к метадиафизу) выявляется участок консолидации размером до 2 см. В области участка консолидации видна локальная нечеткость кортикального слоя латеральной поверхности большеберцовой кости*

Fig. 5. *MRI of the shins (rear view). In the epiphysis of the left tibia, the site of the altered MR-signal was determined, with a total size of up to 6 cm, during which in the upper third of the tibia (closer to the meta-diaphysis) reveals a consolidation site up to 2 cm in size. In the region of the consolidation site, a local unclearness of the cortical layer of the lateral surface of the tibia was identified*

Таким образом, данный патологический очаг был расценен как токсическое действие 13-цис-РК на костную ткань. Ребенок в удовлетворительном состоянии выписан по месту жительства для продолжения лечения. После предусмотренного протоколом NB-2004 3-месячного перерыва была продолжена терапия 13-цис-РК, суммарно проведено 9 курсов. На фоне продолжения лечения дополнительных проявлений костной токсичности отмечено не было. Контрольное обследование перед снятием с терапии показало полный ответ по основному заболеванию.

В настоящее время длительность наблюдения составила 60 мес. Сохраняется ремиссия по основному заболеванию.

Обсуждение

НБ – злокачественная опухоль, развивающаяся из клеток-предшественников симпатической нервной системы, на ее долю приходится 7–8 % всех злокачественных новообразований у детей в возрасте 0–14 лет [1, 3].

Известно, что у пациентов с 4-й стадией заболевания при лечении стандартными дозами химиопрепаратов 5-летняя безрецидивная выживаемость составляет около 10 % [4], но если на этапе консолидации применить высокодозную ПХТ с ауто-ТГСК, 5-летняя безрецидивная выживаемость возрастает до 30–40 % [5, 6]. Рецидив основного заболевания раз-

вивается в течение первых 5 лет от момента постановки диагноза у 45–60 % больных с 4-й стадией НБ за счет сохраняющейся остаточной популяции опухолевых клеток, рассматривающейся как минимальная остаточная болезнь [7]. В связи с этим постконсолидационная терапия, направленная на элиминацию остаточной популяции опухолевых клеток, представляется чрезвычайно важным компонентом мультимодальной терапии у пациентов с НБ группы высокого риска [6, 8]. В исследовании CCG-3891 применение 13-цис-РК у больных НБ группы высокого риска после окончания курсов ПХТ и ауто-ТГСК привело к увеличению 3-летней бессобытийной выживаемости (46 % против 29 %; $p = 0,027$) [6].

13-цис-РК воздействует на остаточную популяцию опухолевых клеток и при достижении необходимой концентрации в плазме крови (2 мкмоль и более) приводит к прекращению деления опухолевых клеток. Данная концентрация может быть достигнута при использовании высоких доз препарата 160 мг/м^2/сут в 2 приема в течение 14 дней (1 курс) [9].

Учитывая, что до 40 % случаев НБ возникает у детей первого года жизни [3], а также принимая во внимание отсутствие лекарственной формы 13-цис-РК для детей раннего возраста, применение препарата в данной возрастной категории приводит к необходимости извлечения действующего вещества из капсул и потере части активного вещества. Таким образом, должная концентрация препарата в плазме крови может быть не достигнута [10], что требует терапевтического мониторинга уровня 13-цис-РК для коррекции дозы препарата в целях достижения желаемой концентрации.

Отмечено, что одними из основных побочных эффектов высоких доз 13-цис-РК являются гиперкальциемия [8, 11, 12], сухость кожных покровов с элементами шелушения и гиперемии, сухость слизистых оболочек, гипертриглицеридемия [9, 11]. Терапия 13-цис-РК требует проведения динамического мониторинга биохимических показателей крови (кальций, креатинин, триглицериды) в целях раннего выявления лабораторных маркеров токсичности препарата, что чрезвычайно важно для исключения прерывания курса лечения из-за развития выраженных побочных эффектов препарата. Своевременное выявление лабораторных маркеров токсичности может требовать проведения соответствующего лечения, например инфузионной терапии и введения бисфосфонатов при развитии гиперкальциемии.

В литературе описаны и более редкие осложнения в виде поражения костной ткани с формированием остеофитов и локального отека костного мозга [11, 13]. Гиперостозы и энтезопатии являются наиболее распространенными костными поражениями [11, 14].

К другим токсическим проявлениям 13-цис-РК на костную ткань являются боли в костях, суставах, преждевременное закрытие зон роста, истончение трубчатых костей, приводящее к хрупкости, переломам и замедленной их консолидации [11].

Изменения в костной ткани, возникающие на фоне приема 13-цис-РК, вероятно, связаны с увеличением ее резорбции. Так, было показано, что *in vitro* 13-цис-РК стимулирует остеокластическую резорбцию кости у мышей [15], одновременно стимулируя остеобластную дифференцировку незрелых преадипоцитов [16].

Остеопоротические изменения могут быть выявлены при проведении сцинтиграфии и иногда приняты за метастатическую прогрессию заболевания. Однако подобные измения, как и в описанном нами случае, должны трактоваться с большой осторожностью и нуждаются в проведении дополнительных обследований. Изменения в костной ткани у пациентов с НБ группы высокого риска на этапе проведения дифференцировочной терапии требуют дифференциальной диагностики между рецидивом НБ и побочными эффектами 13-цис-РК и других видов лечения (таблица).

В представленном нами клиническом примере развитию костной токсичности могло способствовать нарушение фосфорно-кальциевого обмена как проявление нарушения функции единственной почки у пациента после нефрэктомии, что требует совместного ведения данной категории больных специалистами разного профиля, включая нефролога, эндокринолога, ортопеда, и мониторирования функции внутренних органов в динамике для раннего выявления патологических нарушений.

Выводы

Применение производных витаминов А (ретиноиды) занимает важное место в современных протоколах мультимодальной терапии пациентов с НБ группы высокого риска.

Однако на фоне приема 13-цис-РК в рамках дифференцировочной терапии отмечено развитие острой и хронической токсичности, одним из проявлений которой является повреждение костной ткани, что особенно важно учитывать у пациентов раннего возраста.

Таким образом, с одной стороны, требуется мониторинг изменений со стороны костной системы у больных, получивших терапию ретиноидами (наблюдение ортопеда, эндокринолога), учета развившихся ранее осложнений на фоне проведения комплексной терапии, с другой стороны, необходимо проведение дифференциального диагноза с метастатическим поражением костей скелета у пациентов с НБ группы высокого риска для исключения рецидива заболевания. В этих случаях следует выполнить сцинтиграфию с ^{123}I-МЙБГ, сцинтиграфию с бисфосфонатами, меченными ^{99m}Tc, морфологическое исследование костного мозга, визуализацию (КТ и МРТ) и в ряде случаев биопсию выявленных изменений.

Сравнение клинических, лабораторных, визуализационных изменений при метастатическом поражении костей при НБ и проявлении костной токсичности 13-цис-РК

Показатель	Рецидив НБ с поражением костей/костного мозга	Костная токсичность 13-цис-РК
Боли в костях, суставах	Да	Да
Кальций	В пределах нормы	+/– гиперкальциемия
Лактатдегидрогенеза	Повышенный	В пределах нормы
NSE	Повышенный	В пределах нормы
Метаболиты катехоламинов мочи	Повышены	В пределах нормы
Костный мозг	Поражен, выявлены атипичные клетки	Не поражен
МСКТ/МРТ пораженной области	Остеолитические очаги, участки измененного МР-сигнала	Остеолитические очаги, участки измененного МР-сигнала
Сцинтиграфия с технецием	Накопление РФП	+/– накопление РФП
Сцинтиграфия с МЙБГ	Накопление РФП, свидетельствующее о метастатическом процессе в костях	Отсутствие накопления РФП
Биопсия образования	Неопластический процесс	Отсутствие данных за неопластический процесс

Comparison of clinical, laboratory, visualization changes in metastatic bone lesions with neuroblastoma and the manifestation of bone toxicity of 13-cis retinoic acid

Indicant	Exacerbation NB with the bone disorder/bone marrow	Bone toxicity 13-cis-RA
Bones and joints pains	Yes	Yes
Calcium	Within normal limits	+/– hypercalcemia
Lactate dehydrogenesis	Increased	Within normal limits
NSE	Increased	Within normal limits
Metabolites of the catecholamine of urine	Increased	Within normal limits
Bone marrow	Affected, atypical cells are revealed	Not affected
MSCT/MRT of the affected region	Osteogenic foci, locus of the modified MR-signal	Osteogenic foci, locus of the modified MR-signal
Scintigraphy with the technecium	RPh accumulation	+/– RPh accumulation
Scintigraphy with the MIBG	RPh accumulation, evidences the metastatic disease in the bones	Absence of the RPh accumulation
A biopsy of the mass	Neoplastic process	Absence of data for the neoplastic process

Необходимо внедрение в практику терапевтического мониторинга уровня 13-цис-РК в плазме крови у детей методом высокоэффективной жидкостной хроматографии для оптимизации терапии путем коррекции дозировок препарата в целях достижения желаемых концентраций и раннего выявления и купирования осложнений на фоне высокого уровня препарата в плазме крови.

Данное клиническое наблюдение представляет интерес ввиду редкости токсического действия 13-цис-РК на костную ткань, что у пациентов с распространенными стадиями НБ требует в первую очередь исключения прогрессии/рецидива заболевания.

Конфликт интересов/Conflict of interest

Авторы заявляют об отсутствии конфликта интересов.

The authors declare no conflict of interest.

Финансирование/Financing

Исследование проводилось без спонсорской поддержки.

The study was performed without external funding.

В 2018 г. планируется проведение I–II фазы открытого рандомизированного исследования по оценке бидоступности и фармакокинетики жидкой формы 13-цис-Ретиноевой кислоты у пациентов в возрасте от 0 до 21 года с диагнозом «нейробластома» (ClinicalTrials.gov Identifier: NCT03291080). Критерием включения будет являться необходимость проведения пациенту не менее 2 курсов терапии 13-цис-Ретиноевой кислотой. В рамках исследования будет проведен сравнительный анализ биодоступности и фармакокинетики 2 форм для перорального приема 13-цис-Ретиноевой кислоты – капсульной и жидкой.

ЛИТЕРАТУРА / REFERENCES

1. Goodman M.S., Gurney J.G., Smith M.A. et al. Sympathetic nervous system tumors. In: Ries L.A.G., Smith M.A., Gurney J.G. (eds.). Cancer incidence and survival among children and adolescents: United States SEER Program 1975–1995. National Cancer Institute, SEER Program. NIH Pub. No. 99-4649. Bethesda, MD; 1999. Pp. 65–72.
2. Peinemann F., van Dalen E.C., Enk H., Berthold F. Retinoic acid postconsolidation therapy for high-risk neuroblastoma patients treated with autologous haematopoietic stem cell transplantation. Cochrane Database Syst Rev 2017;8:CD010685. doi: 10.1002/14651858.CD010685.pub3.
3. Spix C., Pastore G., Sankila R. et al. Neuroblastoma incidence and survival in European children (1978–1997): report from the Automated Childhood Cancer Information System project. Eur J Cancer 2006;42(13):2081–91. doi: 10.1016/j.ejca.2006.05.008.
4. Kushner B.H., LaQuaglia M.P., Bonilla M. A. et al. Highly effective induction therapy for stage 4 neuroblastoma in children over 1 year of age. J Clin Oncol 1994;12(12):2607–13. doi: 10.1200/JCO.1994.12.12.2607
5. Seeger R.C., Reynolds C.P. Neuroblastoma. In: Bone Marrow Transplantation. Edited by S.J. Forman, K.G. Blume, E.D. Thomas. Cambridg, England: Blacwell, 1994. Pp. 814–826.
6. Matthay K.K., Vallablanca I.G., Seeger R.S. et al. Treatment of high-risk neuroblastoma with intensive chemotherapy, radiotherapy, autologous bone marrow transplantation, and 13-cis-retinoic acid. Children's Cancer Group. N Engl J Med 1999;341(16):1165–73. doi: 10.1056/NEJM199910143411601.
7. Ikeda H., August C.S., Goldwein J.W. et al. Sites of relapse in patient with neuroblastoma following bone marrow transplantation in relation to preparatory "debulking" treatments. J Pediatr Surg 1992;27(11):1438–41. PMID: 1479507.
8. Villablanca J.G., Khan A.A., Avramis V.I. et al. Phase I trial of 13-cis-retinoic acid in children with neuroblastoma following bone marrow transplantation. J Clin Oncol 1995;13(4):894–901. doi: 10.1200/JCO.1995.13.4.894.
9. Gota V., Chinnaswamy G., Vora T. et al. Pharmacokinetics and pharmacogenetics of 13-cis retinoic acid in Indian high-risk neuroblastoma patients. Cancer Chemother Pharmacol 2016;78(4):763–8. doi: 10.1007/s00280-016-3126-3.
10. Matthay K.K. Targeted isotretinoin in neuroblastoma: kinetics, genetics, or absorption. Clin Cancer Res 2013;19(2):311–3. doi: 10.1158/1078-0432.CCR-12-3313.
11. Cross S.F., Pozza L.D., Munns C.F. Hypercalcemia and osteoblastic lesions induced by 13-cis-retinoic acid mimicking relapsed neuroblastoma. Pediatr Blood Cancer 2009;53(4):666–8. doi: 10.1002/pbc.22052.
12. Marabelle A., Sapin V., Rousseau R. Hypercalcemia and 13-cis-retinoic acid in post-consolidation therapy of neuroblastoma. Pediatr Blood Cancer 2009;52(2):280–3. doi: 10.1002/pbc.21768.
13. DiGiovanna J.J. Isotretinoin effects on bone. J Am Acad Dermatol 2001;45(5):S176–82. doi: 10.1067/mjd.2001.113721.
14. Atalay A., Altaykan A., Ergin G., Kutsal Y.G. Reversible sclerotic changes of lumbar spine and femur due to long-term oral Isotretinoin therapy. Rhuematol Int 2004;24(5):197–300. doi: 10.1007/s00296-003-0391-3.
15. van Beek E., Löwik C., Karperien M., Papapoulos S. Independent pathways in the modulation of osteoclastic resorptioin by intermediates of the mevalonate biosynthetic pathway: The role of the retinoic acid receptor. Bone 2006;38(2):167–71. doi: 10.1016/j.bone.2005.08.011.
16. Suillington J., Choy L., Derynck R. Bone morphogenetic protein and retinoic acid signaling cooperate to induce osteoblast differentiation of preadipocytes. J Cell Biol 2002;159(1):135–46. doi: 10.1083/jcb.200204060.

Статья поступила в редакцию: 10.01.2018. Принята в печать: 18.02.2018.
Article was received by the editorial staff: 10.01.2018. Accepted for publication: 18.02.2018.