https://doi.org/10.21682/2311-1267-2020-7-2-35-41

CC BY 4.0

Применение полностью имплантируемых венозных порт-систем у детей в гематологической клинике

А.В. Лянгузов, С.Л. Калинина, О.Ю. Сергунина, С.В. Игнатьев, О.М. Целоусова, Е.А. Васкина, И.П. Татаурова

ФГБУН «Кировский научно-исследовательский институт гематологии и переливания крови Федерального медико-биологического агентства»; Россия, 610027, Киров, ул. Красноармейская, 72

Контактные данные: *Алексей Владимирович Лянгузов dedalex@bk.ru*

Актуальность. *Надежный долгосрочный венозный доступ является одним из важнейших условий для успешной программной терапии гемобластозов у детей. По сравнению с периферическими катетерами безопасный и удобный доступ к центральной вене позволяет проводить химиотерапию, сопроводительное лечение, парентеральное питание, трансфузии компонентов крови, уменьшая вероятность развития флебитов и редукции периферической венозной сети. Применение такого вида длительного венозного доступа, как полностью имплантируемая венозная порт-система (ПИВПС), снижает риск тяжелых осложнений, связанных с повторными катетеризациями центральной вены, и улучшает качество жизни пациентов.*

Цель исследования *– ретроспективная оценка опыта использования и анализ осложнений ПИВПС у детей с заболеваниями системы крови.*

Материалы и методы. *Проанализированы данные 61 пациента детской гематологической клиники, которым установлены ПИВПС.*

Результаты. *Периоперационные осложнения развились у 3 (4,9 %) больных. Медиана времени использования порт-систем составила 679 катетеро-дней. Отсроченные осложнения, требующие удаления ПИВПС, развились у 8 (13,1 %) пациентов. Инфекционные осложнения послужили причиной удаления устройства у 3 (2,9 %) больных, осложнения механического характера – у 5 (8,2 %). Тромботических осложнений не зафиксировано.*

Выводы. *Использование венозных порт-систем у детей с онкогематологическими заболеваниями в течение длительного периода времени является эффективным и безопасным методом обеспечения центрального венозного доступа.*

Ключевые слова: *дети, онкогематология, химиотерапия, центральный венозный доступ, полностью имплантируемое устройство, катетер-ассоциированные осложнения*

Для цитирования: *Лянгузов А.В., Калинина С.Л., Сергунина О.Ю., Игнатьев С.В., Целоусова О.М., Васкина Е.А., Татаурова И.П. Применение полностью имплантируемых венозных порт-систем у детей в гематологической клинике. Российский журнал детской гематологии и онкологии 2020;7(2):35–41.*

Use of totally implantable venous port systems in children hematology clinic

A.V. Lyanguzov, S.L. Kalinina, O.Yu. Sergunina, S.V. Ignatyev, O.M. Tselousova, E.A. Vaskina, I.P. Tataurova

Kirov Research Institute of Hematology and Blood Transfusion, Federal Medical Biological Agency; 72 Krasnoarmeyskaya St., Kirov, 610027, Russia

Relevance. *Reliable and long-term venous access is one of the most important condition for a successful leukemia therapy in children. Safe and convenient access to a central vein allows to provide chemotherapy, adjuvant treatment, parenteral nutrition and blood transfusion. It decreases the likelihood of phlebitis development and reduction of the peripheral venous network in comparison with peripheral venous access. The use of totally implantable venous port systems reduces risks of severe complications associated with re-catheterization of the central vein thus it improves patient's quality of life.*

The purpose of the study *is a retrospective assessment of the experience of use and analysis of the complications of totally implantable venous port systems in children with diseases of the blood system.*

Materials and methods. *The data of 61 patients of the pediatric hematology clinic with venous port systems have been analyzed.*

Results. *Perioperative complications developed in 3 (4.9 %) patients Median time of using of port systems was 679 catheter-days. Delayed complications requiring removal of the device developed in 8 (13.1 %) patients. Infectious complications were the reason for device removal in 3 (2.9 %) patients, mechanical complications in 5 (8.2 %) patients. No thrombotic complications were found.*

Conclusions. *The use of venous port systems in children with hematologic diseases for a long period of time is an effective and safe way for central venous access providing.*

Key words: *children, oncohematology, chemotherapy, central venous access, fully implantable device, catheter-related complications*

For citation: *Lyanguzov A.V., Kalinina S.L., Sergunina O.Yu., Ignatyev S.V., Tselousova O.M., Vaskina E.A., Tataurova I.P. Use of totally implantable venous port systems in children hematology clinic. Russian Journal of Pediatric Hematology and Oncology 2020;7(2):35–41.*

Информация об авторах

А.В. Лянгузов: к.м.н., старший научный сотрудник научно-клинического отдела химиотерапии и трансплантации костного мозга КНИИГиПК, e-mail: dedalex@bk.ru; https://orcid.org/0000-0001-5509-5308, SPIN-код: 9887-8608

С.Л. Калинина: заведующая отделением анестезиологии и реанимации КНИИГиПК, e-mail: kalinina@niigpk.ru, https://orcid.org/0000-0002-5775-3471, SPIN-код: 1891-1860
О.Ю. Сергунина: врач-анестезиолог-реаниматолог отделения анестезиологии и реанимации КНИИГиПК, e-mail: sergu05@bk.ru; https://orcid.org/0000-0003-4056-1323, SPIN-код: 7228-8932
С.В. Игнатьев: к.м.н., старший научный сотрудник научно-клинического отдела химиотерапии и трансплантации костного мозга КНИИГиПК, e-mail: feb74@yandex.ru; http://orcid.org/0000-0002-8457-2967, SPIN-код 7656-3876
О.М. Целоусова: к.м.н., заведующая детским отделением гематологии и химиотерапии КНИИГиПК, e-mail: celousova.kirov@yandex.ru; https://orcid.org/0000-0001-6944-0344, SPIN-код: 5177-8963
Е.А. Васкина: к.м.н., врач-гематолог детского отделения гематологии и химиотерапии КНИИГиПК, e-mail: vaskina_e@inbox.ru; https://orcid.org/0000-0002-8274-6732, SPIN-код: 3052-0776
И.П. Татаурова: врач-гематолог детского отделения гематологии и химиотерапии КНИИГиПК, e-mail: irinatatayrova2013@yandex.ru; https://orcid.org/0000-0002-2566-9371

Information about the authors
A.V. Lyanguzov: Cand. of Sci. (Med.), Senior Researcher Scientific and Clinical Department Kirov Research Institute of Hematology and Blood Transfusion, Federal Medical Biological Agency, e-mail: dedalex@bk.ru; https://orcid.org/0000-0001-5509-5308, SPIN-code: 9887-8608
S.L. Kalinina: Head of Anesthesiology and Reanimatology Department Kirov Research Institute of Hematology and Blood Transfusion, Federal Medical Biological Agency, e-mail: kalinina@niigpk.ru; https://orcid.org/0000-0002-5775-3471, SPIN-code: 1891-1860
O.Yu. Sergunina: Anesthesiologist and Reanimatologist Kirov Research Institute of Hematology and Blood Transfusion, Federal Medical Biological Agency, e-mail: sergu05@bk.ru; https://orcid.org/0000-0003-4056-1323, SPIN-code: 7228-8932
S.V. Ignatyev: Cand. of Sci. (Med.), Head of Scientific and Clinical Department Kirov Research Institute of Hematology and Blood Transfusion, Federal Medical Biological Agency, e-mail: feb74@yandex.ru; http://orcid.org/0000-0002-8457-2967, SPIN-code: 7656-3876
O.M. Tselousova: Cand. of Sci. (Med.), Head of Children's Department of Hematology and Chemotherapy Kirov Research Institute of Hematology and Blood Transfusion, Federal Medical Biological Agency, e-mail: celousova.kirov@yandex.ru; https://orcid.org/0000-0001-6944-0344, SPIN-code: 5177-8963
E.A. Vaskina: Cand. of Sci. (Med.), Children Hematologist Kirov Research Institute of Hematology and Blood Transfusion, Federal Medical Biological Agency, e-mail: vaskina_e@inbox.ru; https://orcid.org/0000-0002-8274-6732, SPIN-code: 3052-0776
I.P. Tataurova: Children Hematologist Kirov Research Institute of Hematology and Blood Transfusion, Federal Medical Biological Agency, e-mail: irinatatayrova2013@yandex.ru; https://orcid.org/0000-0002-2566-9371

Вклад авторов
А.В. Лянгузов: разработка дизайна статьи, анализ и интерпретация научного материала, написание текста рукописи
С.Л. Калинина, О.Ю. Сергунина: обзор публикаций по теме статьи, анализ полученных данных, описание клинических случаев
С.В. Игнатьев: анализ научного материала, научное редактирование статьи
О.М. Целоусова: анализ полученных данных, литературное редактирование статьи
Е.А. Васкина, И.П. Татаурова: регистрация, обработка и предоставление данных наблюдения за пациентами

Authors' contributions
A.V. Lyanguzov: article design development, data analysis and interpretation, writing the text of the article
S.L. Kalinina, O.Yu. Sergunina: review of publications on the topic of the article, analysis of the data obtained, description of the clinical cases
S.V. Ignatyev: analysis of scientific material, scientific edition of the article
O.M. Tselousova: analysis of the data obtained, literary edition of the article
E.A. Vaskina, I.P. Tataurova: registration, processing and provision of patient follow-up data

Конфликт интересов. Авторы заявляют об отсутствии конфликта интересов. / ***Conflict of interest.*** *The authors declare no conflict of interest.*

Финансирование. Исследование проведено без спонсорской поддержки. / ***Funding.*** *The study was performed without external funding.*

Актуальность

Успехи в лечении злокачественных опухолей у детей связаны с применением длительной комбинированной терапии, включающей в себя химиотерапию (ХТ), назначение таргетных препаратов. Надежный долгосрочный венозный доступ является одним из важнейших условий для эффективной реализации программного лечения гемобластозов у детей. По сравнению с периферическими катетерами безопасный и удобный доступ к центральной вене в онкопедиатрии позволяет проводить ХТ, сопроводительное лечение, парентеральное питание, трансфузии компонентов крови, снижая вероятность развития флебитов и редукции периферической венозной сети [1]. Неоднократная катетеризация центральных вен при повторных курсах ХТ повышает риск осложнений [2]. Значительный прогресс в лечении детей, страдающих онкогематологическими заболеваниями, в последние десятилетия обеспечило возрастающее использование как долгосрочных, так и средних по длительности устройств сосудистого доступа [3]. Это привело к снижению частоты развития рубцово-стенотических изменений сосудов вследствие уменьшения количества повторных катетеризаций. Туннелируемые центральные венозные катетеры [4, 5], предложенные в 70-х годах прошлого века, впервые позволили обеспечить возможность длительного доступа к центральной вене. Наряду с преимуществами этих устройств, имеется ряд существенных недостатков, обусловленных накожным расположением проксимальной части катетера. Высок риск развития инфекций кожи и подкожной клетчатки. Существует вероятность повреждения и отрыва проксимальной части катетера в результате физической активности пациента [6].

Важным этапом эволюции методики обеспечения центрального венозного доступа стало появление в 1982 г. [7] полностью имплантируемых венозных порт-систем (ПИВПС). В связи с простотой ухода, пожеланиями пациентов и возможностью продол-

жительного использования ПИВПС рекомендованы в качестве наиболее подходящего доступа к центральной вене у детей с онкологическими заболеваниями [8]. Серьезным преимуществом при эксплуатации этих устройств является отсутствие ограничения нормальной физической активности пациента. После окончания инфузии и извлечения иглы больной может вернуться к привычному образу жизни и даже принимать водные процедуры [9]. С 90-х годов прошлого века за рубежом началось активное применение таких систем для проведения длительной ХТ при онкологических заболеваниях у детей.

Вместе с тем необходимо отметить, что имплантация катетеров у детей проводится в условиях общей анестезии. В процессе манипуляции возможно развитие пневмоторакса, гемоторакса, гематомы, воздушной эмболии и других осложнений [10]. По данным R. Babu et al., использование ПИВПС в ряде случаев может сопровождаться дислокацией катетера в сосудистом русле, прорезыванием камеры порта через кожные покровы. Возможен переворот камеры порт-системы (“port mobile”) при ее повышенной подвижности в ложе [11]. В литературе имеются указания на то, что эксплуатация ПИВПС у детей, страдающих гемобластозами, сопровождается инфекционными осложнениями чаще, чем при солидных опухолях [12]. Это может быть связано с интенсивной цитостатической терапией, которая может вызвать развитие глубокой цитопении (гематологическая токсичность IV степени по CTC-NCIC) [13] и явления выраженного иммунодефицита.

Известно, что неопластический процесс – потенциально прокоагулянтное состояние [14]. Венозные тромбоэмболические эпизоды у детей достаточно редки и не превышают 0,7 случая на 100 000 детского населения в год, однако у детей, страдающих онкогематологическими заболеваниями, число регистрируемых тромбозов гораздо выше [15]. Это связано с явлениями гиперкоагуляции, угнетением фибринолиза, повышенной генерацией тромбина в ответ на выработку прокоагулянтов опухолевыми клетками. Центральный венозный катетер является наиболее частой причиной венозных тромбозов и эмболий у детей с онкологическими заболеваниями. По данным R.A. Schoot et al. [16], симптоматические катетер-ассоциированные тромбозы выявляются у этой категории больных с частотой от 2,6 до 36,7 %, асимптоматические – от 5,9 до 43 %.

Цель исследования – ретроспективная оценка опыта использования и анализ осложнений ПИВПС у детей с заболеваниями системы крови.

Материалы и методы

Под нашим наблюдением находился 61 ребенок в возрасте от 1 года до 17 лет (медиана – 4 года), которым в период с 2008 по 2018 г. произведена имплантация ПИВПС; из них мужского пола – 23 (38 %), женского – 38 (62 %). Острый лимфобластный лейкоз (ОЛЛ) диагностирован у 55 (90 %) больных, злокачественный гистиоцитоз – у 3 (5 %), острый миелоидный лейкоз – у 1 (1,7 %), опухоль головного мозга – у 1 (1,7 %), большая талассемия – у 1 (1,7 %) пациента.

Предоперационная подготовка включала нормализацию показателей коагулограммы и достижение уровня тромбоцитов не менее 50 × 10^9/л. Установка порта производилась в операционной в условиях общей анестезии. Использовали порт-системы Celsite® ST301, Celsite® ST305, Celsite® Babyport® (B. Braun Medical, France). У 38 (62 %) пациентов доступом послужила правая подключичная вена, у 14 (23 %) – правая внутренняя яремная, у 6 (10 %) – левая подключичная, у 3 (5 %) – левая внутренняя яремная. Для ультразвуковой (УЗИ) навигации использовали сканнер MySono U6 (Samsung Medison, Korea). В целях верификации положения катетера применяли рентгенографию. Ложе камеры порта формировали в подкожной клетчатке верхне-грудной области ипсилатерально. Катетер туннелизировали под кожей и соединяли с камерой порта, которая погружалась в ложе. Кожный разрез ушивали. Мембрану порта пунктировали иглой Губера, доступ начинали использовать сразу. После проведенного курса лечения порт-система промывалась 10 мл 0,9 % раствора хлорида натрия и заполнялась раствором, содержащим гепарин (100 Ед/мл), или комплексным препаратом, состоящим из 4 % цитрата натрия, гепарина (100 Ед/мл) и антимикробного средства циклотауролидина, иглу извлекали. Перед началом следующего курса ХТ мембрана камеры порта вновь пунктировалась через кожу иглой Губера. Доступ начинал использоваться после аспирации раствора, заполняющего порт-систему. Установка игл Губера и инфузионных систем осуществлялась в асептических условиях с последующим наблюдением за пациентом в стационаре.

Результаты и обсуждение

Период функционирования ПИВПС варьировал от 8 до 1317 катетеро-дней, медиана – 679 катетеро-дней. Общая продолжительность использования ПИВПС у всех пациентов составила 30 286 катетеро-дней. Результаты имплантаций ПИВПС представлены в табл. 1.

Периоперационный период осложнился у 3 (4,9 %) больных. У 1 пациентки развилось кровотечение из ложа камеры порт-системы, несмотря на удовлетворительные показатели гемостаза. Проведена ревизия ложа для обеспечения местного гемостаза. У 2 (3,3 %) больных при постановке ПИВПС в результате случайной пункции подключичной артерии развилась подкожная гематома. ПИВПС удалось сохранить, используя консервативную тактику лечения. В целях уменьшения количества осложнений при обеспечении доступа к центральной вене внедрена УЗИ-навигация. Доказано, что применение УЗИ снижает риск таких ранних осложнений, как повреждение артерии и пневмоторакс [17]. В последние годы мы отдаем

Таблица 1. *Результаты имплантации порт-систем у детей в гематологической клинике*

Table 1. *Results of port-system implantations in children in a hematology clinic*

Период эксплуатации порт-системы (катетеро-дни) *Port system operation period (catheter days)*	Для всех пациентов (n = 61) *For all patients*	30 286
	Медиана (min–max) *Median*	679 (8–1317)
Причина окончания использования (удаления) порт-системы *The reason for the end use (removal) of the port system*	Окончание курса ХТ *End of chemotherapy course*	35 (57 %)
	Смерть от основного заболевания *Death from underlying disease*	5 (8 %)
	Инфекционные осложнения *Infectious complications*	3 (5 %)
	Осложнения механического характера *Mechanical complications*	6 (10 %)
	Используются в настоящее время *Currently used*	12 (20 %)

предпочтение катетеризации внутренней яремной вены. УЗИ позволяет оценить диаметр этой вены, особенности ее строения, синтопические взаимоотношения с внутренней сонной артерией. Использование УЗИ-навигации позволило снизить количество безуспешных попыток пункции вены более чем в 2 раза по сравнению с пункцией по визуальным анатомическим ориентирам. Несмотря на применение методов интраоперационной визуализации, у 1 пациента попытка установки ПИВПС не увенчалась успехом (см. клиническое наблюдение № 1).

Клиническое наблюдение № 1

Пациент К., *2 года, диагноз ОЛЛ, В2-вариант. Комплексная ХТ по протоколу ОЛЛ-МБ-15. Для проведения длительной поддерживающей ХТ выполнена попытка установки ПИВПС. В процессе манипуляции правильное позиционирование дистальной части катетера оказалось невозможным. После успешной пункции правой внутренней яремной вены не удалось ввести проводник катетера по ходу сосудистого русла. При доступе через левую внутреннюю яремную вену провести катетер до места впадения верхней полой вены в правое предсердие оказалось невыполнимым. Аспирация крови из катетера при этом была свободной (рис. 1).*

После пункции левой подключичной вены катетер дислоцировался в левую яремную вену, несмотря на попытки изменить его положение при помощи проводника и позиционирования головы (рис. 2).

Для предотвращения таких фатальных осложнений, как двусторонний пневмоторакс, от пункции правой подключичной вены решено воздержаться. Наиболее вероятными причинами неудачи могли быть анатомические аномалии сосудов либо наличие клапанов внутренней яремной вены [18], препятствующих нормальному позиционированию катетера.

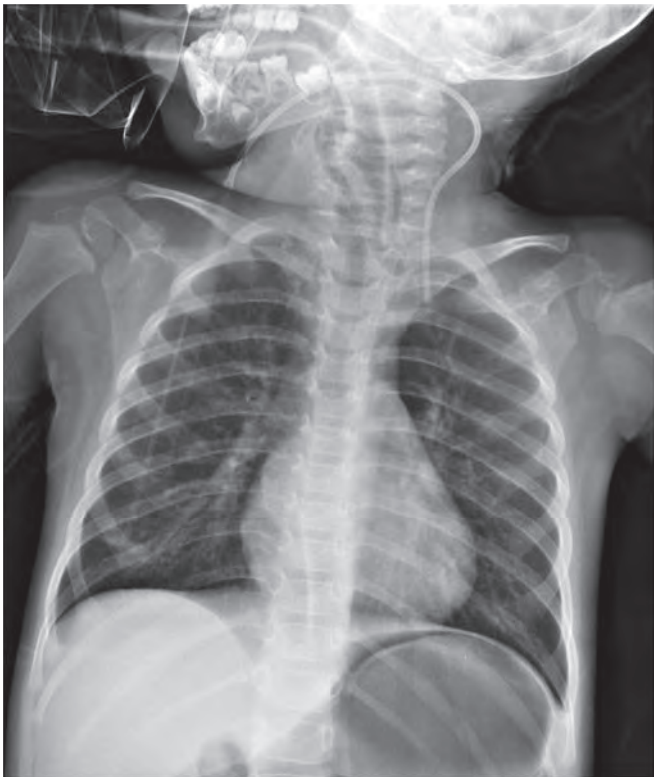

Рис. 1. *Невозможность проведения катетера до места впадения верхней полой вены в правое предсердие*

Fig. 1. *The impossibility of catheter placement into the superior vena cava junction with right atrium*

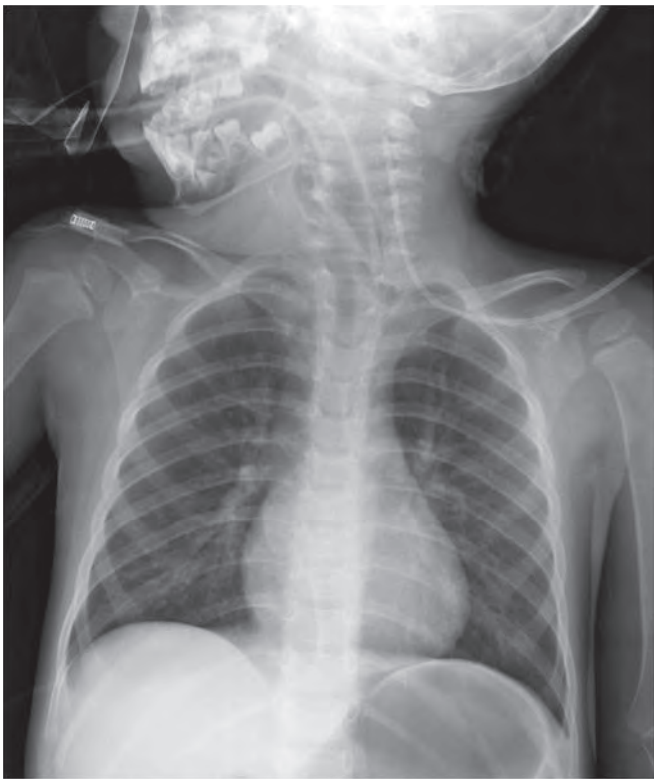

Рис. 2. *Дислокация дистального отрезка катетера из левого подключичного доступа в левую яремную вену*

Fig. 2. *Dislocation of the catheter tip to the left jugular vein from the left subclavian access*

Клиническое наблюдение № 2

Больная А., *12 лет, диагноз ОЛЛ, В2-вариант. Группа t(12,21). Имплантация выполнена на 8-й день 1-го курса консолидирующей ХТ. Показатели гемограммы, коагулограммы и биохимических исследований до имплантации – в пределах нормы. Манипуляция выполнена в операционной в условиях ингаляционной анестезии севофлураном. Через 2 ч после установки ПИВПС развился озноб с повышением температуры тела до 38,6 °С, цианоз кожных покровов. Дыхание в легких везикулярное, без хрипов. Частота дыханий 24/мин. Периферическая сатурация кислородом артериальной крови – 89 %. Тахикардия до 120/мин, артериальное давление – 95/60 мм рт. ст. В общем анализе крови: уровень гемоглобина – 108 г/л, количество эритроцитов – 3,36 × 10^{12}/л, число лейкоцитов – 3,95 × 10^{9}/л, количество тромбоцитов – 674 × 10^{9}/л. В биохимическом анализе крови выявлено повышение уровня С-реактивного белка (СРБ) до 0,139 г/л (норма до 0,005 г/л), прокальцитонина (ПКТ) до 19 нг/мл (норма до 1 нг/мл). На контрольной рентгенографии органов грудной клетки патологии не выявлено. Проводилась дифференциальная диагностика дебюта сепсиса, лихорадочной реакции на попадание эндотоксина (контаминацию). Злокачественная гипертермия исключена ввиду неоднократно проведенной ранее ингаляционной анестезии с применением севофлурана. Пациентка переведена в отделение интенсивной терапии. Проводимое лечение включало в себя респираторную поддержку (увлажненный кислород через носовые канюли 3–5 л/мин), эмпирическую антибактериальную терапию (амикацин, цефепим в возрастных дозировках) с учетом чувствительности госпитальной микрофлоры, антигистаминные препараты. Симптоматика купировалась в течение нескольких часов, уровень СРБ нормализовался на 3-и сутки, ПКТ – на 5-е сутки после имплантации. Исследование на стерильность образцов крови, взятых из порт-системы и из периферической вены, роста микрофлоры не выявило. От удаления порт-системы решено воздержаться. В процессе дальнейшего лечения лихорадка не рецидивировала. Воспалительных изменений в месте установки ПИВПС не развилось. Курс консолидирующей ХТ у пациентки завершен. Выписана домой в удовлетворительном состоянии через 14 дней после имплантации.*

Результаты

В результате эксплуатации ПИПВС у детей выявлены осложнения инфекционного и механического характера. Отсроченные осложнения, требующие удаления ПИВПС, развились у 8 (13,1 %) пациентов (0,26 случая на 1000 катетеро-дней). Спектр осложнений представлен в табл. 2.

Порт-ассоциированные инфекции явились показанием к удалению ПИВПС у 3 (4,9 %) пациентов (0,1 случая на 1000 катетеро-дней). У 1 больного развилось воспаление мягких тканей в области камеры порта на 93-е сутки, у 2 пациентов причиной удаления на 142-е и 332-е сутки была длительная лихорадка при отсутствии очагов инфекции и отрицательных результатах бактериологического и микологического исследований образцов крови, полученных из периферической вены и порт-системы. После удаления ПИВПС явления лихорадки купировались. Полученные результаты согласуются с данными литературы, которые указывают на частоту развития инфекционных осложнений 2,5–9 % [19]. У 1 пациентки отмечена лихорадочная реакция, развившаяся в раннем послеоперационном периоде (см. клиническое наблюдение № 2).

Таблица 2. *Осложнения, потребовавшие удаления порт-системы*

Table 2. *Complications requiring port-system removal*

Вид осложнения *Type of complication*	Число пациентов (%) *Number of patients*
Длительная лихорадка неясного генеза *Prolonged fever of unknown origin*	2 (3,3)
Воспаление мягких тканей *Soft tissue inflammation*	1 (1,6)
Экстравазация медикаментов *Extravasation of medicines*	2 (3,3)
Дислокация дистального конца катетера *Dislocation of the distal end of the catheter*	1 (1,6)
Прорезывание камеры порта *Teething port camera*	2 (3,3)

Несмотря на высокую вероятность тромботических осложнений у онкогематологических больных [20, 21], явлений симптоматического катетер-ассоциированного тромбоза в исследуемой группе не выявлено. Окклюзия порт-системы развилась у 7 (11 %) обследованных детей. Применение фибринолитических препаратов, содержащих урокиназу, позволило восстановить проходимость катетера у всех пациентов. Для предотвращения системного эффекта препаратов урокиназы у детей необходимо ограничить количество вводимого раствора объемом камеры порта и катетера. Недопустимо оказывать чрезмерное давление на поршень шприца во избежание разрыва катетера. В большинстве случаев использование комплексного раствора, содержащего гепарин (100 Ед/мл), цитрат и антимикробный препарат циклотауролидин, служит эффективным методом поддержания проходимости порт-системы. Тромбоэмболических осложнений в исследуемой группе не зарегистрировано.

Осложнения механического характера зафиксированы у 5 (8,2 %) пациентов (0,17 случая на 1000 катетеро-дней). Экстравазация вводимых препаратов развилась у 2 (3,3 %) больных на 8-й и 327-й дни. Нарушение целостности катетера с попаданием инфузата в подкожную клетчатку подтверждено рентгенологическим исследованием с контрастированием, ПИВПС удалены. У 2 (3,3 %) обследованных произошло прорезывание камеры порта на кожу. По данным литературы, создание ложа порта в подкожной клетчатке слишком поверхностно ведет к повышенному риску развития эрозии кожи над камерой устройства [22].

Для предотвращения этого осложнения у пациентов с астеническим типом телосложения B.E. Cil et al. рекомендуют использовать порт-системы с низкопрофильной камерой либо размещать камеру под фасцией большой грудной мышцы [23]. У 1 больного причиной удаления ПИВПС послужила дислокация дистального конца катетера в левую яремную вену на 111-е сутки.

По данным ряда авторов, при использовании в качестве доступа подключичной вены возможно развитие так называемого pinch-off синдрома, когда происходит механическое повреждение катетера между ключицей и первым ребром с отрывом и дислокацией дистальной части по ходу кровотока [24]. Несмотря на частое использование в качестве доступа подключичной вены, до внедрения УЗИ-навигации случаев отрыва дистальной части катетера в исследуемой группе не отмечено. Для предупреждения развития этого осложнения приоритет следует отдавать доступу через внутреннюю яремную вену либо выбирать место пункции подключичной вены максимально латерально [25].

Заключение

Имплантация ПИВПС у детей с онкогематологическими заболеваниями является эффективным способом обеспечения длительного центрального венозного доступа. Учитывая низкую частоту развития осложнений (0,26 случая на 1000 катетеро-дней), использование ПИВПС можно считать приоритетным у этой категории больных. В подавляющем большинстве случаев ПИВПС выполняют свою функцию длительный период вплоть до окончания лечения. Применение этого устройства позволяет снизить риск развития пневмоторакса и других тяжелых осложнений, связанных с повторными катетеризациями центральной вены.

ЛИТЕРАТУРА / REFERENCES

1. Ince E., Oğuzkurt P., Temiz A., Ezer S.S., Gezer H.Ö., Yazici N., Hiçsönmez A. Complications of total implantable access ports and efficacy of Taurolidine-citrate lock solution against catheter-related infections. Afr J Paediatr Surg 2014;11(2):138–42. doi: 10.4103/0189-6725.132806.
2. Kornbau C., Lee K.C., Hughes G.D., Firstenberg M.S. Central line complications. Int J Crit Illn Inj Sci 2015;5(3):170–8. doi: 10.4103/2229-5151.164940.
3. Crocoli A., Tornesello A., Pittiruti M., Barone A., Muggeo P., Inserra A., Molinari A.C., Grillenzoni V., Durante V., Cicalese M.P., Zanazzo G.A., Cesaro S. Central venous access devices in pediatric malignancies: a position paper of Italian Association of Pediatric Hematology and Oncology. J Vasc Access 2015;16(2):130–6. doi: 10.5301/jva.5000314.
4. Broviac J.W., Cole J.J., Scribner B.H. A silicone rubber atrial catheter for prolonged parenteral alimentation. Surg Gynecol Obstet 1973;136:602–6. PMID: 4632149.
5. Hickman R.O., Buckner C.D., Clift R.A., Sanders J.E., Stewart P., Thomas E.D. A modified right atrial catheter for access to the venous system in marrow transplant recipients. Surg Gynecol Obstet 1979;148:871–5. PMID: 109934.
6. Nam S-H., MD, Kim D-Y., Kim S-C., Kim I-K. Complications and Risk Factors of Infection in Pediatric Hemato-Oncology Patients With Totally Implantable Access Ports (TIAPs). Pediatr Blood Cancer 2010;54:546–51. doi: 10.1002/pbc.22286.
7. Niederhuber J.E., Ensminger W., Gyves J.W., Liepman M., Doan K., Cozzi E. Totally implanted venous and arterial access system to replace external catheters in cancer treatment. Surgery 1982;92:706–12. PMID: 7123491.
8. Munro F.D., Gillett P.M., Wratten J.C., Shaw M.P., Thomas A., MacKinlay G.A., Wallace W.H. Totally implantable central venous access devices for paediatric hematology-oncology patients. Med Pediatr Oncol 1999;33:377–81. doi: 10.1002/(sici)1096-911x(199910)33:4<377::aid-mpo6>3.0.co;2-x.
9. Heibl C., Trommet V., Burgstaller S., Mayrbaeurl B., Baldinger C., Koplmuller R., Kuhr T., Wimmer L., Thaler J. Complications associated with the use of Port-a-Caths in patients with malignant or haematological disease: a single-centre prospective analysis. Eur J Cancer Care 2010;19:676–81. doi: 10.1111/j.1365-2354.2009.01115.x.
10. Rykov M.Y., Polyakov V.G. Implantable venous ports in pediatric oncology: experience of single institution in Russia. J Vasc Access 2016;17(4):345–7. doi: 10.5301/jva.5000556.
11. Babu R., Spicer R.D. Implanted vascular access devices (ports) in children: Complications and their prevention. Pediatr Surg Int 2002;18:50–3. doi: 10.1007/s003830200011.
12. Samaras P., Dold S., Braun J., Kestenholz P., Breitenstein S., Imhof A., Renner C., Stenner-Liewen F., Pestalozzi B.C. Infectious Port Complications Are More Frequent in Younger Patients with Hematologic Malignancies than in Solid Tumor Patients. Oncology 2008;74:237–44. doi: 10.1159/000151393.
13. Лянгузов А.В., Колотилов Л.В., Загоскина Т.П. Рабдомиолиз у больных гемобластозами в процессе интенсивной химиотерапии. Общая реаниматология 2009;5(4):60–5. doi: 10.15360/1813-9779-2009-4-60. [Lyanguzov A.V., Kolotilov L.V., Zagoskina T.P. Rhabdomyolysis in Patients with Hemoblastoses during Intensive Chemotherapy. Obshchaya reanimatologiya = General Reanimatology 2009;5(4):60–5. (In Russ.)].
14. Napolitano M., Saccullo G., Marietta M., Carpenedo M., Castaman G., Cerchiara E., Chistolini A., Contino L., De Stefano V., Falanga A., Federici A.B., Rossi E., Santoro R., Siragusa S. Platelet cut-off for anticoagulant therapy in thrombocytopenic patients with blood cancer and venous thromboembolism: an expert consensus. Blood Transfus 2018:1–10. doi: 10.2450/2018.0143-18.
15. Румянцев А.Г., Масчан А.А., Жарков П.А., Свирин П.В. Федеральные клинические рекомендации по диагностике, профилактике и лечению тромбозов у детей и подростков. М., 2015. [Электронный ресурс]: http://www.nodgo.org/sites/default/files/34.%20Тромбозы.pdf (дата обращения 17.04.2019). [Rumyantsev A.G., Maschan A.A., Jarkov P.A., Svirin P.V. Federal clinical guidelines for the diagnosis, prevention and treatment of thrombosis in children and adolescents. M, 2015. [Electronic resource]: http://www.nodgo.org/sites/default/files/34.%20Тромбозы.pdf (appeal date 17.04.2019). (In Russ.)].
16. Schoot R.A., van de Wetering M.D., Stijnen T., Tissing W.J., Michiels E., Abbink F.C., Raphael M.F., Heij H.A., Zwaan M., Lieverst J.A., Caron H.N., van Ommen H.; DCOG-Aristocaths Supportive Care Working Group. Prevalence of symptomatic and asymptomatic thrombosis in pediatric oncology patients with tunneled central venous catheters. Pediatr Blood Cancer 2016;63:1438–44. doi:10.1002/pbc.26036.
17. Лахин Р.Е., Антипин Э.Э., Баутин А.Е., Заболотский Д.В., Корячкин В.А., Теплых Б.А., Уваров Д.Н., Ульрих Г.Э., Закиров И.И. Катетеризация сосудов под контролем ультразвука. Клинические рекомендации ФАР. Утверждены Президиумом ФАР 04.04.2015. [Электронный ресурс]: http://www.far.org.ru/recomendation (дата обращения 11.04.2019). [Lahin R.E., Antipin E.E., Bautin A.E., Zabolotsky D.V., Koryachkin V.A., Teplykh B.A., Uvarov D.N., Ulrikh G.E., Zakirov I.I. Catheterization of the vessels under the control of ultrasound. Clinical recommendations FAR. Approved by the Presidium of FAR on 04.04.2015. [Electronic resource]: http://www.far.org.ru/recomendation (appeal date 11.04.2019). (In Russ.)].
18. Dhanger S., Vaidiyanathan B., Tripathy D.K. Internal jugular venous valve: well known, but mostly neglected. Indian J Anaesth 2016;60(8):602–3. doi: 10.4103/0019-5049.187813.
19. Schwartz R.E., Groeger J., Coit D.G. Subcutaneously implanted central venous access devices in cancer patients: a retrospective analysis. Cancer 1997;79:1635–50. PMID: 9118051.

20. Tran H.A., Arellano M, Chamsuddin A., Flowers C., Heffner L.T., Langston A., Lechowicz M.J., Tindol A., Waller E., Winton E.F., Khoury H.J. Deep venous thromboses in patients with hematological malignancies after peripherally inserted central venous catheters. Leukemia & Lymphoma 2010;51(8):1473–7. doi: 10.3109/10428194.2010.481065.
21. Игнатьев С.В., Зотина Е.Н., Фокина Е.С., Лянгузов А.В., Лагунова О.Р., Ивашкина Е.П. Прокоагулянтный статус у больных неходжкинскими лимфомами. Тромбоз, гемостаз и реология 2018;3(75):35–40. doi: 10.25555/THR.2018.3.0849. [Ignatyev S.V., Zotina E.N., Fokina E.S., Lyanguzov A.V., Lagunova O.R., Ivashkina E.P. Procoagulantive state in patients with non-Hodgkin's lymphomas. Tromboz, gemostaz i reologiya = Thrombosis, Hemostasis and Rheology 2018;3(75):35–40. (In Russ.)].
22. Lorch H., Zwaan M., Kagel C., Weiss H.D. Central venous access ports placed by interventional radiologists: experience with 125 consecutive patients. Cardiovasc Intervent Radiol 2001;24:180–4. doi: 10.1007/s002700001721.
23. Cil B.E., Canyiğit M., Peynircioğlu B., Hazirolan T., Carkaci S., Cekirge S., Balkanci F. Subcutaneous venous port implantation in adult patients: a single center experience. Diagn Interv Radiol 2006;12:93–8. PMID: 16752357.
24. Ilhan B.M., Sormaz İ.C., Türkay R. Pinch-Off Syndrome, a Rare Complication of Totally Implantable Venous Access Device Implantation: A Case Series and Literature Review. Korean J Thorac Cardiovasc Surg 2018;51(5):333–7. doi:10.5090/kjtcs.2018.51.5.333.
25. Magney J.E., Flynn D.M., Parsons J.A., Staplin D.H., Chin-Purcell M.V., Milstein S., Hunter D.W. Anatomical mechanisms explaining damage to pacemaker leads, defibrillator leads, and failure of central venous catheters adjacent to the sternoclavicular joint. Pacing Clin Electrophysiol 1993;16(3):445–57. doi: 10.1111/j.1540-8159.1993.tb01607.x.

Статья поступила в редакцию: 02.03.2020. Принята в печать: 23.03.2020.
Article was received by the editorial staff: 02.03.2020. Accepted for publication: 23.03.2020.